

葛根提取物对大鼠退变颈椎间盘基质代谢的影响

于林, 陈宝田, 谢炜*, 杜念念

(南方医科大学南方医院中医科, 广州 510515)

[摘要] **目的:**探讨以葛根素为主要有效成分的葛根提取物对大鼠退变颈椎间盘中基质金属蛋白酶-3 (matrix metalloproteinase-3, MMP-3) 和转化生长因子- β_1 (transforming growth factor β_1 , TGF- β_1) 的影响。**方法:**首先对葛根中葛根素的提取方法进行优化, 确定最佳提取工艺。将大鼠随机分为假手术组, 模型组, 葛根提取物高、中、低剂量 ($5.6, 2.8, 1.4 \text{ g} \cdot \text{kg}^{-1} \cdot \text{d}^{-1}$) 组, 颈复康颗粒 ($0.7 \text{ g} \cdot \text{kg}^{-1} \cdot \text{d}^{-1}$) 组, 每组各 28 只。建立动静力失衡大鼠颈椎间盘退变模型, 分别在 ig 4, 8 周后, 每组取 6 只标本采用 HE 染色观察退变椎间盘的特征, 其余 8 只取标本检测退变椎间盘中 MMP-3、TGF- β_1 的含量。**结果:**形态学观察可见, 与模型组相比各药物干预组椎间盘形态结构较完整, 纤维环排列比较规则, 髓核比较饱满, 终板内血管充血情况改善, 血管芽多于模型组, 并且 8 周组较 4 周组变化明显。模型组 MMP-3 含量明显升高, TGF- β_1 的含量显著降低, 葛根提取物各剂量组与模型组比能显著降低 MMP-3 含量, 增加 TGF- β_1 的含量。并且随着治疗时间的延长, 这一效应有增加的趋势。葛根提取物 $2.8, 5.6 \text{ g} \cdot \text{kg}^{-1} \cdot \text{d}^{-1}$ 相比差异没有显著性。**结论:**葛根提取物可能从增加 TGF- β_1 和降低 MMP-3 的角度, 影响椎间盘细胞外基质合成和降解, 进而延缓椎间盘退变。

[关键词] 葛根素; 颈椎间盘退变; 基质金属蛋白酶-3; 转化生长因子- β_1

[中图分类号] R285.5 **[文献标识码]** A **[文章编号]** 1005-9903(2011)12-0163-04

Interventional Effects of *Puerarin lobata* Extract on Extracellular Matrix in Rats with Cervical Disc Degeneration

YU Lin, CHEN Bao-tian, XIE Wei*, DU Nian-nian

(Department of Traditional Medicine, Nanfang Hospital, Southern Medical University, Guangzhou, 510515, China)

[Abstract] **Objective:** To investigate the effects of *Puerarin lobata* extract on matrix metalloproteinase-3 (MMP-3) and transforming growth factor β_1 (TGF- β_1) in rats with cervical disc degeneration. **Method:** Firstly, we optimized extraction method of puerarin and determined the optimum extraction process. Secondly, we established the imbalance model of dynamic and static force of cervical intervertebral disc degeneration. The eligible rats were randomly divided into 6 groups (28 rats in each group): the three groups administered with extract of *P. lobata* at low, moderate and high doses ($1.4, 2.8, 5.6 \text{ g} \cdot \text{kg}^{-1} \cdot \text{d}^{-1}$) respectively, false operation group, model group, and the control group administered with Jingfukang granule ($0.7 \text{ g} \cdot \text{kg}^{-1} \cdot \text{d}^{-1}$). After 4 weeks and 8 weeks of giving medicine respectively, take 6 specimens in each group, and observe its feature of the degeneration cervical intervertebral disc by using HE dyeing. The others were taken to measure MMP-3 and TGF- β_1 contents of the degeneration cervical intervertebral disc in each group. **Result:** Morphological observation shows, the treatment group, compared with model group, fiber morphological structure was relatively complete, annulus fibrosus was in regular arrangement, the nucleus pulposus was comparative full, endplate vascular congestion conditions were improved. Eight weeks treatment was more effective than that of 4 weeks. Model group MMP-3 was increased

[收稿日期] 20110106003

[基金项目] 广东省科技计划(2010B080701087); 南方医科大学科研开发基金(B1040002)

[第一作者] 于林, 博士在读, 从事颈椎病的中医药防治研究, Tel: 13430200806, E-mail: yulinfimmu@126.com

[通讯作者] * 谢炜, 博士, 教授, 博士生导师, 从事中医脑病的基础与临床研究, Tel: 020-61641672, E-mail: xieweizn@fimmu.com

significantly, TGF- β_1 content was remarkable lower. Compared with saline group, the three groups administered with extract of *P. lobata* at low, moderate and high doses showed significant effects on reducing the content of MMP-3 and increasing the content of TGF- β_1 . As the treatment time increased, this effect tended to increase. The moderate dose and high dose (2.8, 5.6 g·kg⁻¹·d⁻¹) showed no significant difference in reducing the content of MMP-3 and increasing the content of TGF- β_1 . **Conclusion:** *P. lobata* extract can turn up the TGF- β_1 and turn down MMP-3 content of the Extracellular matrix. It is possibly reason sible for palliating the cervical intervertebral disc degeneration.

[Key words] puerarin; cervical disc degeneration; matrix metalloproteinase-3; transforming growth factor β_1

颈椎间盘退变被认为是颈椎病发生和发展的根本原因^[1]。研究表明,颈椎间盘退变与椎间盘细胞外基质(ECM)的代谢紊乱密切相关,而基质金属蛋白酶-3(matrix metalloproteinase-3, MMP-3)和转化生长因子- β_1 (transforming growth factor β_1 , TGF- β_1)的变化是主要原因之一^[2-3]。近 10 年关于中药复方治疗颈椎病的研究中,葛根的使用率位居第一^[4]。葛根素是葛根的重要成分,已有用于治疗颈椎病的报道^[5]。本实验通过比较不同时间段各组间椎间盘中 TGF- β_1 和 MMP-3 的差异,探讨以葛根素为主要成分的葛根提取物对颈椎间盘退变的作用途径。

1 材料

1.1 药品与试剂 葛根购于广东广弘药材公司,经南方医科大学中药教研室彭康教授鉴定为豆科植物野葛 *Puerarin lobata*(Willd.) Ohwi 的干燥根,颈复康颗粒(承德颈复康药业集团有限公司,国药准字 Z13022204),水合氯醛(国药集团化学试剂有限公司,批号 20090503),大鼠转化生长因子 TGF- β_1 酶联免疫分析试剂盒、大鼠基质金属蛋白酶-3(MMP-3)(美国 RD Biosciences 公司)。供含量测定葛根素对照品购自中国药品生物制品检定所(批号 110752-200511),乙腈为色谱纯(美国 Fisher 公司),水为三重蒸馏水,其余均为分析纯试剂。

1.2 动物 健康清洁级 SD 雄性大鼠 200 只,体重 200~220 g,购自南方医科大学实验动物中心,动物质量合格证号 SCXK(粤)2006-0015。

1.3 仪器 Agilent 1200 高效液相色谱仪;Hypersil ODS2(250 mm×4.6 mm, 5 μ m) 色谱柱;德国 Sartorius 电子天平 CP225D;Lei-caRM2135 切片机(德国 Leic 公司);光学显微镜(Olympus 公司);AvantiTM230 型超速冷冻离心机(美国 Beckman 公司);VICTOR3 多标记微孔检测仪(新加坡

PerkinElmer 公司)。

2 方法

2.1 动物模型的建立 参考文献[6]将 172 只手术组大鼠颈后部剪毛和清洁后,用 10% 水合氯醛按 3.5 mL·kg⁻¹ 体重 ip,麻醉成功后,碘伏消毒,取颈背部正中纵向切口,长约 2~2.5 cm,切开皮肤后,充分游离各层肌肉,横向切断深群颈夹肌和头、颈、寰最长肌,完全切除颈髂肋肌与头半棘肌,然后再依次切断 C2~C7 棘上和棘间韧带,彻底止血后缝合皮肤。术后 3 d 给予青霉素 im 8 万 u·d⁻¹。伤口感染水肿较严重的可适当延长注射时间或增大注射剂量。28 只假手术组的大鼠切开皮肤后彻底止血缝合皮肤。术后 12 周后造模完成。假手术组均造模成功。手术组术中死亡 16 只,术后 5 d 内死亡 10 只。随机抽取 140 只分成 5 组。

2.2 药物制备及分组干预

2.2.1 葛根提取物的制备及葛根素的含量测定 根据前期的工艺研究^[7],称取葛根 1 kg,以 300 mL·L⁻¹ 乙醇,料液比 1:14,回流提取两次,每次 2 h,将药液过滤合并浓缩,1:1 定容于 1 000 mL 的量瓶中,摇匀,精密量取 10 mL 定容于 1 000 mL 量瓶中,混匀,取适量用微孔滤膜(0.45 μ m)滤过,取续滤液,经高效液相色谱仪检测求得原药液质量浓度为 47.5 g·L⁻¹。

2.2.2 分组干预 颈复康颗粒 0.7 g·kg⁻¹ 及生理盐水组分别给 1:1 颗粒溶液 1 mL·kg⁻¹ 及生理盐水,葛根提取物高、中、低剂量组分别给予 5.6, 2.8, 1.4 g·kg⁻¹ (相当于 60 kg 成人每日 60, 30, 15 g 的用量),即相当于葛根素含量为 266.1, 133.0, 66.5 mg·kg⁻¹。所有处理组给药均定容到 3 mL,每天 ig 1 次。分别在 ig 4, 8 周后,各处死大鼠 14 只。

2.3 取材及指标检测

2.3.1 形态学观察 每组随机选 6 只大鼠,在 4 倍手术显微镜下沿上、下软骨终板与椎体的交界面切

下颈5~6椎间盘。置于在4%多聚甲醛固定24 h, 20% EDTA脱钙2周,梯度酒精脱水,二甲苯透明,石蜡机包埋,正中额状面连续6 μm 切片。HE染色后光镜下对颈椎间盘组织形态学观察,每个标本取2张连续切片观察。

2.3.2 ELISA法检测椎间盘中TGF- β_1 , MMP-3的变化 采用酶联免疫吸附分析法。严格按照试剂盒说明书的操作步骤进行。

2.4 统计学处理 采用SPSS 13.0统计软件进行分析,计量数据用 $\bar{x} \pm s$ 描述,治疗不同时间段用配对 t 检验,多组数据之间均数比较采用方差分析,多组数据之间均数两两比较采用LSD检验。 $P < 0.05$ 有统计学意义。

3 结果

3.1 椎间盘组织病理学观察 由病理切片可见,假手术组大鼠颈椎间盘潮标清晰可见,纤维环结构清晰,髓核组织未见明显的皱缩,钙化的关节软骨较薄,钙化的软骨下分布有大的血管,4周组与8周组差异不明显。模型组大鼠颈椎间盘出现退行性改变,纤维环板层结构紊乱,排列轻度不规则,髓核组织皱缩或变小,少数髓核轻度突出,关节软骨钙化层及非钙化层均增厚。8周组较4周组变化明显。各药物干预组:大鼠椎间盘形态较模型组有明显改善。葛根提取物各剂量组大鼠椎间盘形态接近对照组,光镜下观察形态结构较完整,纤维环排列比较规则,髓核比较饱满,终板内血管充血情况改善,血管

芽多于模型组,其中8周组较4周组变化明显。见图1。

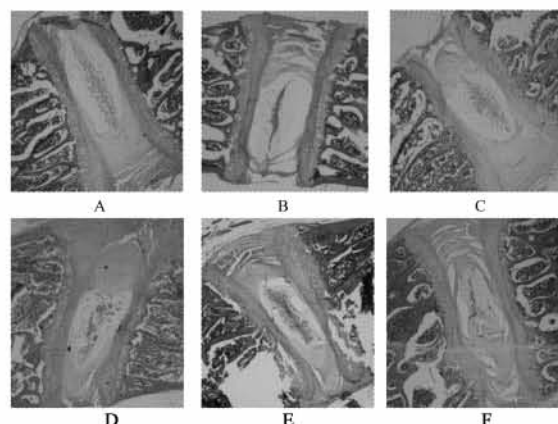


图1 葛根提取物对大鼠颈椎间盘组织病理学的影响
(HE染色, $\times 40$)

A. 假手术4周组; B. 模型4周组; C. 葛根提取物 $2.8 \cdot \text{kg}^{-1}$ 4周组; D. 假手术8周组; E. 模型8周组; F. 葛根提取物 $2.8 \cdot \text{kg}^{-1}$ 8周组

3.2 大鼠椎间盘的MMP-3, TGF- β_1 变化 见表1, 在4, 8周中,模型组椎间盘的MMP-3的浓度显著高于假手术组($P < 0.05$);葛根提取物各剂量组椎间盘的MMP-3降低,随剂量增加作用加强,与模型组比较均有显著性差异($P < 0.05$)。在4, 8周中,模型组椎间盘的TGF- β_1 显著低于假手术组($P < 0.05$),葛根提取物各剂量组椎间盘的TGF- β_1 增加,且随剂量增加作用加强,与模型组比较均有显著性差异($P < 0.05$)。

表1 葛根提取物对大鼠颈椎间盘MMP-3, TGF- β_1 的影响($\bar{x} \pm s, n = 8$)

$\text{ng} \cdot \text{g}^{-1}$

组别	剂量 $/\text{g} \cdot \text{kg}^{-1}$	MMP-3		TGF- β_1	
		4周	8周	4周	8周
假手术	-	$161.66 \pm 5.43^{1)}$	$163.34 \pm 6.35^{1)}$	$198.66 \pm 7.32^{1)}$	$196.47 \pm 11.02^{1)}$
模型	-	204.91 ± 9.82	214.81 ± 8.18	156.00 ± 5.84	143.56 ± 12.10
葛根提取物	1.4	$194.68 \pm 7.14^{1)}$	$184.57 \pm 6.97^{1)}$	$163.52 \pm 5.70^{1)}$	$168.44 \pm 5.53^{1)}$
	2.8	$181.87 \pm 6.84^{1,2)}$	$175.90 \pm 6.07^{1,2)}$	$177.72 \pm 7.27^{1,2)}$	$183.82 \pm 7.26^{1,2)}$
	5.6	$179.41 \pm 4.48^{1,2)}$	$171.35 \pm 6.95^{1,2)}$	$183.4 \pm 8.16^{1,2)}$	$186.68 \pm 6.45^{1,2)}$
颈复康	0.7	$186.90 \pm 6.94^{1,2)}$	$176.82 \pm 7.32^{1,2)}$	$174.5 \pm 3.25^{1,2)}$	$181.36 \pm 5.32^{1,2)}$

注:与模型组比较¹⁾ $P < 0.05$;与假手术组比较²⁾ $P < 0.05$ 。

4 讨论

颈椎病又称颈椎综合征(cervical syndrome),是颈部椎间盘、骨骼、软骨、韧带发生退行性变,继发性刺激或压迫周围或临近的脊髓、神经根、血管、软组织、交感神经等组织结构,并由此而引起各种不适的一组症候群。流行病学资料显示:上海、佛山、兰州等

地颈椎病的发病率分别为17.35%^[8], 10.78%^[9], 13.70%^[10];干部、技术员、财会人员发病率分别高达78.83%, 74.21%, 58.70%,其中工作紧张、长期伏案者占59.75%^[11];武汉地区有颈椎病症状的中小學生高达30%^[12]。

目前对颈椎病的治疗方法主要集中在缓解症状

方面,而非解决椎间盘退变这一根本原因。当椎间盘发生退行性病变时,椎间盘细胞和细胞外基质发生明显的变化,髓核水分丢失,层状纤维环出现辐射状裂隙,髓核区脊索样细胞变成稀少的软骨样细胞。由于细胞的减少,细胞外基质不能得到有效的维持,蛋白多糖进行性减少和胶原的异位表达,终板软骨发生钙化,导致终板的营养途径发生障碍。而细胞外基质的变化是椎间盘力学特性丧失的直接原因^[13]。研究表明,基质金属蛋白酶(matrix metalloproteinases, MMPs)是分解细胞外基质的蛋白酶中最重要的一类。其中 MMP-3 在细胞外基质的降解中起关键的作用。它不仅能降解蛋白多糖和糖蛋白,还能裂解多种类型的胶原,从而加剧椎间盘的退变。TGF- β 具有细胞趋化、软骨诱导、调节软骨中细胞外基质等多种调节功能。其中 TGF- β_1 可以有效促进 II 型胶原和蛋白多糖的合成^[32]。

葛根用于治疗颈椎病由来已久,《伤寒论》中既有葛根汤、桂枝加葛根汤治疗“项背强”的记载。葛根的主要成分含有葛根素(puerarin)、大豆苷(daidzin)和大豆苷元(daidzein)等异黄酮类,葛根皂醇等三萜皂苷类以及生物碱等成分。其中葛根素(puerarin, Pur)为其主要有效成分。

通过本实验观察到葛根提取物各剂量组与模型组相比均能减缓椎间盘退行性改变,随着治疗时间的延长疗效有增加的趋势。这一药理作用可能与上调 TGF- β_1 合成,减少 MMP-3 合成有关。本研究为中药葛根和含葛根的中药复方治疗椎间盘退变提供了实验室依据。

[参考文献]

[1] Cruher H E, Hanley E N. Analysis of aging and degeneration of the human intervertebral disc: Comparison of surgical specimens with normal controls

[J]. Spine, 1998, 23(7):751.

- [2] Kanemoto M, Hukuda S, Komiya Y, et al. Immunohistochemical study of matrix metalloproteinase-3 and tissue inhibitor of metalloproteinase-1 in human intervertebral discs[J]. Spine, 1996, 21(1):1.
- [3] 刘阳,朱立新. 细胞因子和炎症介质对腰间盘退变的作用[J]. 颈腰痛杂志, 2010, 31(1):57.
- [4] 杨军. 颈椎病常用内服中药选配规律[J]. 辽宁中医杂志, 2004, 31(7):559.
- [5] 金静宣. 尼莫地平联合葛根素治疗颈性眩晕 50 例[J]. 中国中西医结合杂志, 2004, 24(11):991.
- [6] Wang Y J, Shi Q, Lu W W, et al. Cervical intervertebral disc degeneration induced by unbalanced dynamic and static forces; a novel *in vivo* rat model[J]. Spine, 2006, 31(14):1532.
- [7] 谢炜,于林,赵伟宏,等. 葛根素两种提取工艺的比较研究[J]. 安徽中医学院学报, 2008, 27(2):44.
- [8] 吴德升,芮永,林研,等. 陆家嘴地区金融从业人员颈椎病现状的流行病学调查和预防对策的研究[J]. 脊柱外科杂志, 2006, 4(3):150.
- [9] 梁秋发,原林,黄立清,等. 广东省佛山市 3 所大学成年教职工及其家属颈椎病的流行病学调查并 3 年随访分析[J]. 中国临床康复, 2006, 10(16):3.
- [10] 张雅萍,李康秀,张志英,等. 兰州市 22 个职业从业人员颈椎病的流行病学调查[J]. 临床荟萃, 2008, 23(12):868.
- [11] 王冰,段义萍,张友常,等. 颈椎病患病特征的流行病学研究[J]. 中南大学学报:医学版, 2004, 29(4):472.
- [12] 高秀珍,崔立津,袁烽,等. 武汉地区青少年颈椎与颈椎病相关症状流行病学调查[J]. 护理学杂志, 2009, 24(16):34.
- [13] Sakai D. Future perspectives of cell-based therapy for intervertebral disc diseases[J]. Euro Spine J, 2008, 17(Suppl 4):452.

[责任编辑 聂淑琴]